Die Verwendung des Gaudafils in der Wundbehandlung.

■ ■ ■

INAUGURAL-DISSERTATION

zur

Erlangung der Doktorwürde

in der

gesamten Medizin

verfasst und einer

hohen medizinischen Fakultät

der

Kgl. bayer. Ludwig-Maximilians-Universität zu München

vorgelegt von

Hermann v. Bönninghausen
Medizinalpraktikant.

■ ■ ■

München 1914
RUDOLPH MÜLLER & STEINICKE

Gedruckt mit Genehmigung der medizinischen Fakultät
zu Giessen.

Referent: Se. Exzellenz Professor Dr. Ritter v. Angerer.

Dem Andenken meines Vaters.

Digitized by the Internet Archive
in 2026

https://archive.org/details/IA40153721_0149

Von dem Grundsatze ausgehend, daß ein jeder Fremdkörper eine Wunde reizt, und somit die Wundheilung, auch wenn sie aseptisch verläuft, nachteilig beeinflußt, stand Lister auf dem Standpunkt, jede Wunde allein zu lassen und nur von außen alle Schädlichkeiten fern zu halten. Der Verlauf von etwa 70 Jahren in der modernen Chirurgie hat seiner Anschauung zweifellos recht gegeben, doch konnte auch schon er nicht umhin, seinen Grundsatz „Man lasse die Wunde allein", insofern einzuschränken, als auch er es für erforderlich hielt, für die Ableitung der Wundsekrete Sorge zu tragen. Zu diesem Zwecke legte er in den tiefsten Wundwinkel ein Gummi-Drainrohr ein. Seit Jahren ist man nun bemüht, auch diesen Fremdkörper bei der Wundheilung auszuschalten, indem man von der Vorstellung ausgeht, daß er die Wunde reizt, eine Vermehrung der Wundsekretion bedingt und unter Umständen eine Infektion der Wunde von außen begünstigt. Man hat deshalb die verschiedensten Versuche angestellt. Zuerst hat man den Versuch gemacht, das Gummi-Drainrohr durch entkalkte Röhrenknochen, die sich resorbierten, zu ersetzen. Man verwendete fernerhin Glasröhren, doch bürgerte sich diese Methode nicht ein. Ein anderer Vorschlag ging dahin, in den einen Wundwinkel einen Hautlappen umgeschlagen einzunähen, oder Knopflöcher aus der Haut auszuzwicken, um so dauernden Platz für den Abfluß des Wundsekretes während der Heilung zu schaffen. Nach einem dritten Verfahren läßt man die Wunde für die ersten Tage überhaupt offen und tamponiert sie während dieser Zeit mit steriler Gaze aus; erst an einem der folgenden Tage macht man die vollkommene Naht ohne Drainage. Diese Tamponade ist namentlich für Höhlenwunden gut, hält aber doch auch die Heilung sehr auf. Aus diesem Grunde hat man die Gaze durch resorbierbare Stoffe, zum Beispiel aufgerollte Catgutfäden ersetzt, um über dem die Höhle ausfüllenden resorbierbaren Tampon die Haut sofort vereinigen zu können; diese Abänderung brachte manchen guten Erfolg. In letzter Zeit, der Zeit der strengsten Asepsis, ist man dann dazu übergegangen, frische Wunden sofort vollkommen zu vereinigen, die Drainage oder Tamponade überhaupt fort zu lassen, um die Heilung unter dem trocknen oder feuchten Blutschorf anzustreben. Wahrhaft glänzende Resultate sind hiermit erzielt worden, indem nämlich eine reine Wunde

überhaupt fast kein Sekret liefert, sondern durch direkte Verklebung der Flächen oder durch Vermittlung eines Blutgerinnsels in wenigen Stunden schon geschlossen ist und in kurzer Frist ohne Fieber und ohne Schmerz vernarbt. Aber nur unter den strengsten Kautelen der Asepsis, sowohl während der Operation, als auch in der Wundbehandlung läßt sich ein solcher Erfolg erzielen.

Leider ist dieses aber nicht immer möglich, und dann wird es auch noch eine Reihe von Wunden geben, die selbst mit der besten Absicht und unter den besten Verhältnissen nicht aseptisch gemacht und erhalten werden können, das sind besonders jene Wunden, die bereits schon eitern, oder stark verunreinigt sind, oder infolge ihrer Lage in gewissen Körpergegenden sehr leicht zur Eiterung neigen. Für diese Wunden wird es gut sein, unmittelbar im Anschluß an die Operation für Abfluß eines möglicherweise nachfolgenden Wundsekrets Maßregeln zu treffen, mit anderen Worten, man wird nicht immer und jede Wunde durch Naht verschließen, sondern oft noch drainieren, oder tamponieren und zum Schluß drainieren. Die allgemein übliche Drainage seit Einführung der Asepsis wird mit seitlich durchlöcherten Gummiröhren oder Streifen aus steriler Gaze ausgeführt. Beiden Methoden haften aber manche Nachteile an; vor allem halten derartige Drainagen in ihrer ganzen Länge einen je nach der Dicke der Drains oft sehr weiten Wundkanal offen, zu dem von allen Seiten der Wunde her eine stärkere Sekretion stattfindet, denn daß solche Drainröhren auf die umgebenden Wundflächen einen gewissen Druck und Reiz ausüben, ist ja nicht auszuschließen. Durch diesen klaffenden Kanal ist dann den Schädlichkeiten der Wunde Tür und Tor geöffnet, wenn sich der Deckverband verschiebt. Weiterhin kommt es nicht selten vor, daß durch abgestorbene Gewebsfetzen oder Blutgerinnsel das Drainrohr verstopft wird, oder daß hinter dem Gazestreifen, wenn er etwas fest den Wundkanal ausfüllt, sich dickes Sekret ansammelt und durch Osmose nur ungenügende Mengen von Flüssigkeit nach außen in den Verband geleitet werden. Weiterhin wachsen auch Granulationen in das Drainrohr hinein, oder verfilzen sich so innig mit den Gewebsmaschen des Gazestreifens, daß es unter Blutung einige Gewalt kostet, den Fremdkörper aus dem Wundkanal zu entfernen, damit die Wunde vollkommen vernarbt. Ein weiterer Nachteil des Drainrohres ist der, daß sich nach seiner Entfernung der Wundkanal oft lange Zeit hindurch nicht mehr schließen will; bei jedem Verbandswechsel findet man an der Stelle, wo die Drainage lag, einen Granulationsstreifen, der fort und fort sezerniert, auch wenn man ihn ätzt und zu vernichten sucht. Solche Drainfisteln bleiben oft wochenlang bestehen und können noch manche Unannehmlichkeiten bringen. Dieses kommt dadurch zustande, daß sich durch

den Reiz des Fremdkörpers ein derbes Zellgewebe gebildet hat, das keine Neigung zeigt, sich zusammenzulegen und zu verkleben; nach dieser Stelle hin findet noch lange Zeit eine vermehrte Saftströmung statt. Auch Gaze kann in die Wunde hineinwachsen, blutet beim Herausreißen, drückt das Gewebe und kann vergessen werden. Bei Gummiröhren besteht die Gefahr, daß sie in die Tiefe der Wunde hineinrutschen.

Im Jahre 1890 gibt nun Feßler (Münchener Medizinische Wochenschrift „Eine milde (reizlose) Wunddrainage" eine andere Drainage an, die er als Assistent der chirurgischen Universitäts-Klinik in München seit mehreren Jahren ausprobiert hatte. Er legte statt des umfangreichen Drainrohres oder Gazedochtes in Wunden, die sich nicht zum vollkommenen Nahtverschluß eigneten, weil unter Umständen doch etwas Sekret zu erwarten oder schon vorher Eiterung vorhanden war, Streifen von Protektive Silk ein. Das Verbandsmaterial Silk hatte schon Lister eingeführt und es als beste Bedeckung für Wunden empfohlen, weil es Eigenschaften besitzt, die der Wunde von grßem Nutzen sind; es ist von äußerst zarter Oberfläche, geschmeidig und verändert sich durch Wärme und Feuchtigkeit sehr wenig. Besonders die Geschmeidigkeit und Glätte waren es, die Feßler veranlaßten, Protektive Silk als möglichst reizlose Drainage in die Wunde hineinzulegen. Durch mehrtägiges Aufbewahren in Sublimatwasser (1:1000) wurde der Silk aseptisch und konnte in dieser Lösung wochenlang unverändert aufgehoben werden. Zum Gebrauch wurde ein 1 bis mehrere Zentimeter breiter Streifen abgerissen und vor der Naht in die Tiefe der Wunden hineingelegt, sodaß das eine Ende einige Zentimeter lang am unteren Wundwinkel die Haut überragte. War der Silk in die tiefste Stelle der Wunde ordentlich eingeführt worden, so floß das Sekret ohne Stauung fortwährend ab, dazu kam noch, daß der Silk an und für sich möglichst wenig Raum einnahm, keinen der Luft zugänglichen Hohlraum in der Wunde veranlaßte, die Wundflächen nicht drückte und möglichst wenig reizte. Wechselte man den Verband einer auf diese Wiese mit Silk drainierten Wunde, gleichviel von welcher Art, so fand man die Wunde entweder in blutig seröser, eventuell eiteriger Sekretion oder vollkommen trocken verklebt. Im ersteren Fall, so berichtet Professor Feßler, verfährt man wie bei jeder sezernierenden Wunde, man reinigt sie an der Oberfläche aseptisch, ohne durch Ausspritzen die Wundflächen zu reizen, läßt den Silk aber an Ort und Stelle liegen, oder, wenn man Abnahme der Sekretion erwarten kann, verkürzt man ihn, nachdem man das Ende desselben etwas aus der Wunde hervorgezogen hat. Daß der Silk unter die Hautränder in die Wunde hinein schlüpft, verhindert sein am Hautrand durch den Deckverband umgebogenes und meist

mit der Haut verklebtes Ende. Entfernt man bei einem der nächsten Verbände mit Nachlaß der Sekretion den Silk ganz, so bleibt niemals ein Granulationstrichter zurück, niemals hat man mit eiternden Fisteln noch zu schaffen. Im zweiten Falle verhält sich die Wunde ganz so, wie wenn von vornherein der vollkommene Wundverschluß bezweckt, das heißt überhaupt nicht drainiert worden wäre; man kann den schmalen Silkstreifen, der doch nur die Sicherheit des freien Abflusses im Falle einer Sekretion hat bieten sollen, ganz entfernen, der schmale Wundspalt schließt sich sofort, sodaß man eine rasch verklebende, bald ganz trockene Wunde vor sich hat, was bei Gummi-Röhrendrainage niemals so rasch zu erreichen ist. Wurde Protektive-Silk bis dahin zur Streifendrainage benutzt, so berichtet Krecke im Jahre 1910, daß er Protektive-Silk auch zur Zigarettendrainage — deren Gebrauch uns von amerikanischen Chirurgen und von Kocher (siehe seine Operationslehre) übermittelt wurde — verwendet. Er macht hierüber folgende Mitteilung: „Das Zigarettendrain wird in der Weise hergestellt, daß ein Stückchen des Protektive-Silks — ein mit feinem Firnis glatt, geschmeidig präparierter, feinfaseriger, zarter Seidengewebstoff von grüner Farbe — mit zwei oder drei Streifen Vioformgaze gefüllt und nach Art einer Zigarette aufgerollt wird. Die Gaze schaut an beiden Enden aus der Hülle einige Centimeter weit heraus. Das Drain wird mit seinem einen Ende an den tiefsten Punkt, der zu tamponierenden Höhle eingelegt und mit dem anderen Ende aus der Bauchhöhle herausgeleitet. Um das Zigarettendrain herum kann die Bauchwunde fest verschlossen werden, ohne daß die Ableitung des Sekretes irgendwelche Störung erleidet. Die Sekretableitung ist unter diesem Drainagemittel eine ganz ausgezeichnete. Das Protektive-Silk hat die außerordentlich hoch zu schätzende Eigenschaft, daß es infolge seiner glatten Oberfläche nirgendwo mit den Geweben verklebt und daß ein Flüssigkeitsstrom auch außerhalb des Protektivs zwischen ihm und den umliegenden Geweben sich ausbilden kann. Ein zweiter Flüssigkeitsstrom geht natürlich durch die in der Protektivhülle liegende Gazeschicht hindurch. Ich habe es wiederholt deutlich gesehen, daß das Sekret nicht nur aus der in der Protektivhülle liegenden Gaze heraussickerte, sondern auch zwischen Wunde und Protektive-Silk hervorquoll. Wenn man bei einer Peritonitis die Bauchhöhle mit einem gewöhnlichen Gummirohr drainiert, so ist am nächsten Tage die Wunde fast vollständig trocken, die Verbandsstoffe sind infolge des wenigen Sekretes kaum durchfeuchtet; beim Zigarettendrain hingegen ist die Menge des abgeleiteten Sekretes auch in den nächsten Tagen eine sehr beträchtliche. Die weiteren Vorteile dieses Zigarettendrains bestehen zunächst darin, daß man mit seiner Hilfe auch eine blutende Stelle tamponieren kann. Man

läßt dann die Gaze an dem unteren Ende etwas weiter herausstehen und drückt dieselbe fest gegen die blutende Stelle an. Ferner läßt sich das Zigarettendrain in ganz außerordentlich einfacher Weise ohne jede Blutung und ohne jeden Schmerz entfernen. Wenn man weiß, wie qualvoll für Arzt und Patienten die Entfernung eines gewöhnlichen Gazestreifens aus der Bauchhöhle ist, so ist man wirklich überrascht über die Leichtigkeit, mit der das Zigarettendrain sich herausziehen läßt. Der Patient merkt in der Regel von der kleinen Manipulation gar nichts, der Verbandswechsel verläuft für ihn ohne Störung. Zu der das Protektiv-Silk ausfüllenden Gaze habe ich fast immer die Vioformgaze verwendet. Natürlich ließe sich in derselben Weise auch jede andere Gaze: Dermatolgaze, Aristolgaze oder auch sterilisierte Gaze benützen. Ich bin für die Vioformgaze sehr eingenommen, da sie erstens entschieden als Antiseptikum wirkt, zweitens den Geruch des Sekretes verhindert und drittens selbst gar nicht riecht. Den Hauptvorteil bietet, wie gesagt, die Silk-Vioformgazetamponade bei der Behandlung der Peritonitis, sowohl der allgemeinen wie der umschriebenen. Auch bei ganz großen, umschriebenen Abszessen habe ich in den letzten drei Jahren immer nur einen Silk-Vioformgazestreifen in die Abszeßhöhle eingelegt und um denselben herum die Bauchwunde fest vernäht. Es ist mir kein einziger Fall bekannt geworden, bei dem diese Art der Behandlung irgend einen Nachteil gebracht hätte. Aber auch bei anderen Operationen hat sich die Silk-Vioformgazetamponade manchmal recht gut bewährt, besonders überall da, wo neben der Drainage noch eine Tamponade wegen einer nicht sicher gestillten Blutung ausgeübt werden sollte.

Bei Kropfoperationen kommt es manchmal vor, daß ein kleines, blutendes Gefäß an der starren Luftröhre nicht unterbunden werden kann. In solchen Fällen habe ich einigemale mit recht gutem Erfolg von dem Silk-Vioformgazetampon Gebrauch gemacht. Ebenso habe ich bei Operationen am Gehirn ein Silk-Vioformgazedrain eingelegt. Auch hier überrascht die Leichtigkeit, mit der die Silk-Vioformgaze sich schon am nächsten Tage entfernen läßt. Auch zur Drainage der Wunden nach der Exstirpation tuberkulöser Drüsen hat sich das Zigarettendrain recht gut bewährt."

Dem Protektiv-Silk haftet aber ein großer Mangel an, wie auch Krecke in der Münchener Medizinischen Wochenschrift mitteilt, nämlich, daß er sich nicht sterilisieren läßt, weder im Dampf, noch in kochendem Wasser. Ferner ist dem noch anzufügen, daß er bei längerem Verweilen in der Wunde, die schöne grüne Farbe verlierend, sich in seinem Gewebe auflockert und damit etwas rauh wird, weshalb er sich auch nicht lange in Karbol- oder Sublimatwasser zur Desinfektion aufbewahren läßt.

Alle diese Mängel beseitigt nun ein vollwertiges Ersatzmittel, das Feßler auf der 78. Naturforscherversammlung 1906 in Stuttgart kennen lernte, namens Gaudafil. Es ist ein von der Firma Zieger & Wiegand in Leipzig-Volkmansdorf aus Pflanzenschleim hergestelltes Präparat, guttaperchaähnlich, zart wie Goldschlägerhaut, resistent, äußerst glatt, durchsichtig und schmiegsam; es ist unlöslich in Wasser, Alkohol, Glycerin, Chloroform, Aether, Aceton etc. und läßt sich im Dampf oder in kochendem Wasser sehr gut sterilisieren, ohne von allen diesen Vorzügen etwas zu verlieren. Seine Durchsichtigkeit und glatte Oberfläche sind ein großer Vorteil für die Wundbedeckung, weil dadurch ungehindert ein stetes Beobachten der Wunde ermöglich wird, ohne daß der Gaudafilverband abgelöst werden muß. Ferner besteht ein unschätzbarer Vorteil des Gaudafils darin, daß es infolge seiner glatten Oberfläche niemals mit den Geweben, seien es nun Darmschlingen oder Unterhautzellgewebe oder Haut verklebt, sodaß die Wundsekrete leicht seitlich abfließen können und beim Entfernen des Gaudafils dem Patienten jeglicher Schmerz erspart bleibt. Feßler verwendet das Gaudafil seit mehr als 6 Jahren in seiner Praxis und hat mit diesem Präparat nur gute Erfolge erzielt. In meiner längeren Tätigkeit als Assistent Feßlers hatte ich Gelegenheit, bei den verschiedensten Operationen mich von den hervorragenden Eigenschaften des Gaudafils zu überzeugen und ich habe festgestellt, daß es geradezu Hervorragendes leistet, als eine einfache Streifendrainage, ferner als Zigarettendrainage und auch als Wund- und Transplantationsbedeckungsmittel. Es sei mir gestattet, an Hand von einigen Operationsberichten, die ich sämtlich den Studien Feßlers verdanke, hiervon Mitteilung zu machen.

Zunächst einige Fälle, bei denen wir das Gaudafil als einfache Streifendrainage, zum Beispiel nach Nabelbruchoperationen oder Hernienoperationen oder zum Einlegen in den eröffneten Gelenkspalt benutzten.

Fall I. K. H., 19 Jahre alt, wird am 28. August 1912 operiert wegen einer Hernia inguinalis dextra congenita. Die Desinfektion geschieht mit Aether, Alkohol und Jod; zur Narkose wird Aether benützt. Der Hautschnitt erfolgt über der Höhe der Bauchgeschwulst. Der Bruchsack läßt sich ziemlich leicht mit der Schere freilegen. Der Plexus pampiniformis und das vas deferens werden abgedrängt; der Bruchinhalt hat sich unterdessen in die Bauchhöhle zurückgezogen, sodaß man den Hals mit Preßklemmen fassen, doppelt unterbinden und abtragen kann. Der Leistenkanal wird dann nach der Methode von Bassini geschaffen, d. h. der freie Rand des Musculus obliquus internus und transversus wird mit dem hinteren Rande des Poupartschen Bandes vernäht. Es folgen einige Unterbindungen.

Dann legen wir einen etwa 6 cm langen und 1,5 cm breiten Gaudafilstreifen, der in 1%igem Sodawasser samt den Instrumenten sterilisiert war, ein und vernähen die beiden zurückgeschlagenen Aponeuroselappen; dann Hautknopfnaht, sodaß das eine Ende des Gaudafilstreifens etwa 4 cm aus der Operationswunde herausragt, darauf steriler Kompressionsverband. Am dritten Tage nach der Operation entferne ich den Verband und es zeigte sich, daß die Wunde reaktionslos verheilt, der schmale Gaudafilstreifen hat das blutige Wundsekret tadellos abgeleitet, dadurch eine Haematombildung verhütet und ist mit dem Gewebe nicht verwachsen; er wird, ohne daß die Manipulation vom Patienten störend empfunden wird, leicht aus der Wunde entfernt. Darauf wiederum ein Kompressionsverband, nach weiteren 3 Tagen werden die Nähte aus der Haut entfernt, der Patient ist fieberfrei und kann nach wenigen Tagen das Krankenhaus als geheilt verlassen.

Auch im Anschluß an eine Nabelbruchoperation verwendeten wir das Gaudafil als Streifendrainage mit bestem Erfolg.

Fall II. P. Johann, 34 Jahre alt, Bahnarbeiter; der Patient bemerkt, daß in den letzten 5 Wochen der schon seit jahren bestehende Nabelbruch immer größer wurde und ihm besonders beim Tragen größerer Lasten starke Schmerzen bereitete. Jetzt ist der Nabelbruch etwa wallnußgroß, nicht ganz reponierbar. Die Operation erfolgt folgendermaßen: Die Desinfektion geschieht mit Aether, Alkohol und Jod. Der Schnitt, etwa 5 cm lang, wird unterhalb des Nabels, horizontal geführt, nachdem die Gegend des Operationsgebietes vorher mit Cocain anästhesiert ist. Operateur kommt sofort auf den Bruchsack, der Netz enthält; an der Bruchpforte ist das Netz an einigen Stellen mit ihr verwachsen und muß zuerst mit der Schere losgelöst werden. Das Netz wird in die Bauchhöhle versenkt. Die Faszien werden über der Bruchpforte durch Nähte vereinigt, ebenso die Haut. Im untersten Winkel der Hautwunde wird ein schmaler, etwa 6 cm langer und 2 cm breiter Gaudafilstreifen eingelegt; sodaß noch etwa 4 cm des Streifens aus der Wunde herausragen; dann wird ein Heftpflasterkompressionsverband gemacht. Am zweiten Tage nach der Operation wird der Kompressionsverband fortgenommen; es zeigt sich, daß die Wundsekrete entlang dem Gaudafilstreifen freien Abfluß gefunden haben; der Gaudafilstreifen selbst ist mit den Geweben nicht verwachsen und noch ebenso glatt, schmiegsam und durchsichtig, wie vor dem Gebrauch. Am Wundrand ist er unverrückbar mit der äußeren Haut verklebt. Ohne dem Patienten irgendwelche Schmerzen zu bereiten, wird der Streifen entfernt, dann wiederum ein Verband gemacht. Am siebenten Tage nach der Operation werden die Hautnähte entfernt, die Wunde ist reaktionslos geradlinig verheilt, der Patient hatte nie Temperatursteige-

rungen und wird am 10. Tage nach der Operation geheilt entlassen.

Wegen seiner außerordentlich dünnen und schmiegsamen Form ist das Gaudafil auch geeignet, zur Drainage von schmalen Gelenkspalten. Ein Operationsbericht über die Eröffnung eines Gelenkspaltes mag dieses veranschaulichen:

Fall III. D. S., 32 Jahre alt, ist durch Ausrutschen einer etwa 30 Kilogramm schweren Last gefallen, zuerst auf die rechte Hand, dann auf den rechten Ellenbogen; seit dieser Zeit ist der Patient arbeitsunfähig. Der objektive Befund ergibt, daß der Umfang des rechten Ellenbogens um 3 cm größer ist, als der des linken Ellenbogens; Rötung des rechten Ellenbogens ist nicht festzustellen. Die Bewegung ist gehemmt, der Arm kann nur bis 160° gestreckt und bis 45° gebeugt werden. Krepitation ist vorhanden. Diagnose: Gelenkkörper im rechten Ellenbogengelenk, bei Arthritis deformans im Anschluß an Trauma. Die Operation erfolgt in Aether-Tropfnarkose, nachdem das rechte Ellenbogengelenk und seine Umgebung mit Aether, Alkohol und Jod desinfiziert worden ist. Mit der Gummibinde von Esmarch wird eine nahezu vollkommene Blutleere erzielt, und der Schnitt, etwa acht Centimeter lang, wird auf der Beugeseite lateral vom musculus pronator teres in gerader Richtung geführt; der Gelenkspalt wird eröffnet und es zeigt sich, daß in dieser Gelenkhöhle etwa 70–75 freie, kugeliche, weißgelbliche, harte Gelenkkörperchen von Stecknadelkopf- bis Erbsengröße, vorhanden sind. Sie werden ausgeräumt, nachdem noch 7 Körperchen, die mit der Gelenkkapsel fest verwachsen, gewaltsam gelöst worden sind. Einige Gelenkkörper, die sich auf der radialen Seite befinden, werden durch Beugung und Streckung im Cubitalgelenk und Massage in die Oeffnung der Gelenkkapsel geschoben und herausgenommen. Bis auf eine schmale Oeffnung wird die Gelenkkapsel geschlossen; in diese Oeffnung wird ein etwa 2 cm breiter, bis 7 cm langer Gaudafilstreifen, der in kochendem Dampf sterilisiert worden ist, zur Drainage mit einer Pinzette hineingeschoben. Es erfolgen Muskel-, Faszien- und Hautnähte. Ueber die Hautnähte hinaus ragt der Gaudafilstreifen mit seinem einen Ende um etwa 6 cm, das andere Ende führt bis in den Gelenkspalt hinein. Hierüber ein steriler Verband. Am vierten Tage nach der Operation, nach Fortnahme des sterilen Verbandes, zeigt es sich, daß der Gaudafilstreifen seine ursprüngliche Lage durch Verklebung am Hautrande bewahrt hat, das Sekret ist an seiner glatten Wandung ungehindert vorbeigeflossen, die sterile Gaze mit fast vertrocknetem Blutsekret reichlich durchsetzt, der Streifen wird schmerzlos aus dem Gelenkspalt herausgezogen und entfernt. Von seiner Glätte und Schmiegsamkeit hat er nichts verloren und ist auch mit dem ihn umgebenden Gewebe nicht verwachsen. Nach einigen Ta-

gen werden die Hautnähte entfernt, der Verband wurde noch einigemale gewechselt, und der Patient als fast geheilt entlassen, nachdem sowohl die Beugung und Streckung im erkrankten Gelenk eine viel ergiebigere geworden, die Supination und Pronation fast gänzlich ungehindert und das Krepitieren bedeutend weniger geworden ist.

Habe ich an Hand dieser Operationsberichte gezeigt, welch ideales Mittel das Gaudafil als einfache Streifendrainage ist, so werde ich aus weiteren Operationsberichten nachweisen, daß das Gaudafil zur Zigarettendrainage sich ganz besonders eignet, weil es neben den anderen Vorzügen, wie oben schon gesagt, niemals mit den Geweben verwächst, und die Wundsekrete sowohl an seiner Außenfläche, als auch durch die Gaze hindurch ungehindert abfließen läßt. Das Gaudafil-Zigarettendrain wird ähnlich hergestellt, wie Krecke die Herstellung des Protektiv-Silk-Zigarettendrains beschreibt. Es wird ein Stückchen Gaudafil nach Art einer Zigarette um einen gefalteten beliebig dicken Streifen einfacher Verbandgaze oder Vioformgaze aufgerollt, der die Enden der Gaudafilhülle um etwa 2 cm überragt, oder mit ihr in derselben Höhe endet, um nicht mit dem Körpergewebe zu verwachsen. Die Endflächen des Gaudafils lassen sich mit Glyzerin (unlösbar beim Sterilisieren in Dampf) verkleben. Je nach Bedürfnis kann man das Zigarettendrain beliebig lang, dick oder dünn wählen und es leicht in Dampf (oder aber auch in kochendem Wasser) sterilisieren.

Wir wandten das Gaudafil als Zigarettendrainage des öfteren nach Struma- und besonders bei Bauchoperationen nach Eiterung (Perityphlitis, Cholecystitis usw.) an.

Fall IV. F. J., 40 Jahre alt. Diagnose Struma, Geschwulst über gänseeigroß, besonders den rechten Schilddrüsenlappen und den Isthmus einnehmend; entstanden angeblich nach schwerem Heben. Kein Exophthalmus, kein Tumor und keine Tachycardie; die Geschwulst folgt dem Schluckakt und zeigt Pulsation; Atembeschwerden bei Anstrengung. Schluckbeschwerden sehr stark. Die Operation erfolgt in Aether-Tropfnarkose, nachdem vorher die Desinfektion des Operationsgebietes mit Benzin, Alkohol und Jod vorgenommen worden ist. Kragenschnitt nach Kocher. Die Faszien und Muskeln werden durchtrennt, die vena mediana colli doppelt unterbunden, der musculus sternocleidomastoideus beiderseits freigelegt und nach rechts außen gezogen, die musculi thyreo-hyoidei und sterno-hyoidei werden auf der Kropfsonde an ihrem Ansatz quer durchtrennt. Die Schilddrüsenfaszie wird gespalten, alle zwischen der Schilddrüsenfaszie und der Fascia propria anspannenden Bindegewebsstränge werden nach doppelter Unterbindung durchtrennt. Der rechte Schilddrüsenlappen ist genügend freigelegt, er wird vor die Wunde unter starkem Beiseiteziehen der Muskeln luxiert.

Die Geschwulst wird, nachdem alle Arterien und Venen an den Polen unterbunden und die Nerven, besonders der recurrens, geschont worden ist, herausgeschält. Epithelkörperchen und eine dünne Schicht Schilddrüsengewebe wird stehen gelassen. Die Blutstillung ist gesichert. Ein fingerdicker, etwa 16 cm langer steriler Gaudafil-Zigarettendrain wird mit dem einen Ende tief in die Wundhöhle hineingeschoben, dann folgen die Muskeln-, Faszien- und Hautnähte. Das andere Ende des Zigarettendrains ragt etwa um 3 cm aus der Wunde medianwärts hervor; steriler Verband. Am dritten Tage nach der Operation wird der Verband gewechselt, und der Zigarettendrain herausgenommen. Es zeigt sich, daß der Drain seine Lage im untersten Winkel der Wunde beibehalten hat, das Wundsekret ist zwischen der äußeren Wandung des Gaudafils und der Haut ungehindert abgeflossen, ebenso durch die in der Gaudafilhülle sich befindliche Gaze, welche die Wundsekrete vorzüglich aufgesogen hat. Der Gaudafildrain ist mit dem ihn umgebenden Gewebe nicht verwachsen und läßt sich deshalb leicht ohne Schmerzen für den Patienten aus der Wundhöhle herausziehen, auch hat das Gaudafil selbst an seiner Durchsichtigkeit, Schmiegsamkeit und Glätte nichts eingebüßt. Die Operationswunde ist reaktionslos, heilt nach erneutem sterilen Verband per primam intentionem ohne Wundfistel. Temperatursteigerung hat der Patient nicht, die Schluckhemmungen und Atembeschwerden haben fast gänzlich nachgelassen, der Patient wird am 12. Tage post operationem fast geheilt entlassen.

Fall V. H. K., 29 Jahre alt. Diagnose Cholelithiasis. Die Operation erfolgt in Aethertropfnarkose. Die Desinfektion des Operationsgebietes geschieht mit Lysolseife. Sublimatlösung und Jodlösung. Es wird der für Gallensteinoperationen typische schiefe Bauchschnitt, rechts von der Mittellinie nach unten außen, angelegt; es zeigt sich, daß die Gallenblase, groß und Breit, mit dem colon transversum verwachsen ist; die Verwachsungen werden gelöst, die Gallenblase auch aus dem Leberbett gehoben. Sie wird incidiert, es entleeren sich aus ihr etwa 50 Gallensteine, bestehend aus Cholestearin, stecknadelknopf- bis bohnengroß. Der ductus cysticus ist eng und durch einen bohnengroßen Gallenstein verschlossen; letzterer wird entfernt, der Gallenblasenhals wird umstochen, ligiert, die Arteria cystica dort gesondert abgebunden, alsdann die Exstirpation der Gallenblase vorgenommen. Hierauf folgt Incision des Ductus choledochos am Uebergang zum Ductus hepaticus, Sondirung beider Gänge auf Steine, Einnähung eines bleistiftdicken Gummidrains, das durch die Mitte der Bauchwunde nach außen geleitet wird. Weil die Galle bei Cholelithiasis häufig infectiös ist, wird die Bauchwunde außerdem nicht völlig verschlossen, sondern so viel Raum frei gelassen, daß in den tiefsten Winkel der Bauchwunde unter-

halb des Gummirohres ein Gaudafilzigarettendrain etwa daumendick und 15 cm lang eingeschoben werden kann. Das eine Ende des Drains reicht bis tief in die Bauchhöhle zum Cysticusstumpf am Leberhilus, das andere Ende schaut 15 cm über die Hauträndер hervor. Hierüber wird ein steriler Heftpflasterverband angelegt. Am zweiten Tage nach der Operation wird der sterile Verband abgenommen; es zeigt sich, daß die Wundsekrete entlang dem unverändert liegenden Gaudafilzigarettendrain ungehindert freien Abfluß gefunden haben. Auch die Gaze ist mit Wundsekret durchtränkt; der Drain läßt sich leicht und ohne, daß dem Patienten dadurch Schmerzen entstanden wären, aus der Wunde entfernen. Die Wundränder werden dann mit Jodlösung betupft, und ein neuer steriler Verband angelegt. Nach mehreren Tagen wird die Drainage des Ductus choledochus, aus dem eine klare, goldgelbe Galle ausgeflossen war, weggelassen, auch die Nähte werden entfernt, und nach weiteren wenigen Tagen kann der Patient das Krankenhaus geheilt verlassen.

Fall VI. Der 10jährige D. F. stürzt von der Schaukel und verspürt darauf starke Schmerzen im Unterleib zwischen Nabel und Spina iliaca anterior superior dextra. Am folgenden Tage hatte der Knabe 38,8° Temperatur und 100 Puls in der Minute; am Tage darauf in der Frühe um 7 Uhr 39° Fieber, kollabiertes Gesicht und eingefallene Augen; aus diesem Grunde wurde sofort die Operation vorgenommen. Die Desinfektion geschieht mit Benzin und Jodtinktur, die Narkose geschieht mittels Aether. Einwärts von der Spina iliaca anterior superior dextra wird ein etwa 8 cm langer Fensterschnitt parallel dem Ligamentum Pouparti in schiefer Richtung nach unten innen durch die Bauchwand angelegt. Die Blutung einiger Hautgefäße steht auf Abdrehen. Die Fascie des musculus obliquus externus wird mit der Schere in ihrer Faserrichtung gespalten. Die zum Vorschein kommende Muskulatur weist als Zeichen der tiefen Phlegmone Oedem und leichte Verfärbung auf. Die Muskulatur wird größtenteils in der Faserrichtung stumpf durchtrennt. Durch das Peritoneum scheint das Netz gelblich-grau hindurch. Nach Oeffnung der Bauchhöhle quillt trübe, seröse Flüssigkeit hervor. Zwischen den Dünndarmschlingen gelangt man nach hinten und oben in den Abszeß, der übelriechende, kotig verfärbte Flüssigkeit enthält. Drei große Kompressen decken die freie Bauchhöhle nach oben innen, rechts mitte außen und unten ab. Durch Seitenlagerung und mehrmaliges Austupfen wird der Eiter entleert. Der Wurm wird nicht entfernt, weil er zu tief gelagert und stark mit der Umgebung verlötet ist, um nicht die Infektion weiter zu verbreiten. Zur gründlichen Drainage wird ein mit Vioformgaze ausgestopftes Glasrohr-Dreesmannsche Röhre und nebenbei ein daumendicker, 15 cm langer Gaudafilzigaretten-

drain eingelegt. Die Faszienöffnung wird sowohl oberhalb wie unterhalb des Drainagebündels mit Seidennähten zusammengezogen. Ebenso wird die Hautwunde durch Nähte verkleinert. Hierauf wird ein steriler Heftpflasterverband angelegt. Am Abend erhält der Patient Morphium und Digalen. Am folgenden Tage ist die Prostration des Patienten noch ziemlich groß, der Puls ist sehr beschleunigt, die Temperatur 39°. Durch die Drainage, namentlich aber durch den Gaudafilzigarettendrain, wird viel stinkendes Serum abgesogen. Am zweiten Tage nach der Operation ist der Puls bedeutend besser, die Temperatur ist auf 37,2° abgefallen. Die Beschwerden sind mäßig. An den unteren Extremitäten ist eine Urticaria aufgetreten, wahrscheinlich infolge der Streptokokkeninfektion. Am dritten Tage post Operationem erfolgt die flüssige Nahrungsaufnahme wesentlich leichter, der Puls ist besser, die Temperatur 37,3°, die Urticaria ist im Abnehmen begriffen. Stuhlgang wird durch Kamilleneinlauf erzielt. Flatus gehen reichlich ab. Die Gaudafilzigarettendrainage funktioniert tadellos; grauer, stinkender Eiter fließt in Menge zwischen seiner äußeren Hülle und der Haut ab; auch saugt die in der Gaudafilröhre steckende Gaze den Eiter gut ab. Die Glaskugel leitet nicht so viel Eiter ab, wie der Gaudafildrain, ihre Löcher müssen durch angelegte Darmschlingen verstopft sein. Ueber den weiteren Verlauf der Krankheit ist zu berichten, daß etwa bis zum 8. Tage nach der Operation fortwährend Eiter aus der Bauchhöhle sich entleerte, dann aber hörte die Eiterung allmählich auf; am 12. Tage post operationem wurde die Drainage entfernt und die endgültige Muskel-, Faszien- und Hautnaht vorgenommen. Nach weiteren 14 Tagen konnte der Patient geheilt entlassen werden. Besonders bei dieser Operation, bei der wir eine Dreßmannsche Röhre und einen Gaudafilzigarettendrain zur Drainage einlegten, war es uns möglich, die genaueste Beobachtung über die Funktion dieser beiden Drainagemittel zu machen. Es zeigte sich, daß die Dreesmannsche Röhre für die primäre Offenhaltung der Wunde und der Ableitung des Sekretes aus Eiterhöhlen in den ersten Tagen nach der Operation sehr gute Dienste leistet, im Verlauf der Wundbehandlung aber durch Verstopfen direkt zur Sekretverhaltung führen kann. Letzteres ist bei der Gaudafil-Zigarettendrainage nicht möglich; die Gaze innerhalb der Gaudafilhöhle saugt fortwährend die Sekrete auf und läßt sie abfließen; auch schmiegt sich der Gaudafilzigarettendrain wegen seiner elastischen Geschmeidigkeit den Buchten zwischen den Darmschlingen besser an, ohne daß man zu fürchten hat, daß er einen Druck ausübt, wie es bei den starren und dickwandigen, kugelförmigen Dreesmann-Glasröhren zuweilen der Fall ist.

Weiterhin ist das Gaudafil ein ideales Wund- und Transplantationsbedeckungsmittel. Wegen seiner großen

Schmiegsamkeit paßt es sich den Vertiefungen und Erhöhungen der Wundfläche sehr gut an, ohne dem freien Abfluß des Wundsekretes irgendwelchen Abbruch zu tun. Seine Durchsichtigkeit erlaubt ferner, die Wundheilung längere Zeit hindurch zu beobachten, ohne die Gaudafilbedeckung zu entfernen und dem Patienten dadurch Schmerzen zu bereiten. Ich berichte einerseits über die Wundbehandlung nach einer Operation, die vorgenommen wurde, um die Syndaktylie zwischen Ring- und Mittelfinger zu lösen, andererseits über die Wundbehandlung nach einer Transplantation, vorgenommen wegen einer Dupuytrenschen Palmarfascienkontraktur.

Fall VII. G. J., $9^1/_2$ Jahre alt, hat eine Schwimmhaut zwischen dem Ring- und Mittelfinger der linken Hand, reichend bis zum ersten Fingergelenk. Die Desinfektion wird mit Aether, Alkohol und Jod vorgenommen, die Anästhesie wird durch vier Pravazsche-Spritzen einer 0,25% igen Cocainlösung erzielt. Der Schnitt wird auf der Streckseite mit einer Gabelung in der Nähe des Metacarpophalangealgelenkes geführt. Zur Transplantation wird ein 3 cm langes und $^1/_2$ cm breites Stück Haut verwendet nach dem Verfahren von Esmarch und Krause. Das Stück Haut wird sofort nach der Entnahme auf die Wunde aufgelegt und soweit ausgestrichen, daß es die ganze Wundfläche bedeckt. Auf das transplantierte Stück wird flächenartig ein Stück Gaudafil ausgebreitet, dann ein steriler Kompressionsverband angelegt. Nach vier Tagen post Operationen wird der sterile Verband abgenommen. Es zeigt sich, daß die Wundsekrete unter dem Gaudafil ungehindert abgeflossen sind; das Gaudafil selbst hat seine Schmiegsamkeit und Durchsichtigkeit behalten und gestattet einen freien Blick auf die Wundfläche, ohne daß es entfernt werden muß. Das transplantierte Stück liegt glatt an. Die Gaudafilbedeckung wird nicht entfernt, die Wunde nicht berührt, und ein neuer steriler Verband angelegt. Nach weiteren 8 Tagen ist das transplantierte Stück vollkommen eingewachsen, die Haut ist trocken, infolge der recht guten Sekretableitung unter der Gaudafilbedeckung. Erst jetzt wird das Gaudafil entfernt und ein Heftplastergazekompressionsverband angelegt. Nach kurzer Zeit kann der Patient geheilt entlassen werden.

Fall VIII. B. G., 25 Jahre alt; Dupuytrensche Palmarfascien-contraktur des 5. Fingers links. Einen Grund für die Entstehungsweise weiß der Patient nicht anzugeben. Vielleicht übermäßiges Turnen sei die Ursache. Die Desinfektion sowohl der linken Hand, als auch des linken Vorderarmes geschieht mit Seifenwasser, Alkohol und Jod. Die Anästhesie wird mit 6 ccm einer 0,25% Cocainlösung erzielt. Es wird ein etwa 4 cm langer Schnitt in der Längsrichtung des linken Kleinfingerballens auf der volaren Seite angelegt, und ein 1 cm breiter Hautlappen von

der Schnenscheide, die mit einigen Zipfeln mit der Haut verwachsen ist, und die die Contraktur bedingen, abpräpariert. Der entstandene Hautdefekt wird mit freiem Lappen gedeckt, d. h. ein entsprechend langer und breiter Hautlappen wird auf der radialen Seite des linken Vorderarmes gewonnen und, nachdem Blutstillung erreicht ist, auf die offene Wunde der Vola manus transplantiert. Die Hauträndcr der Wunde am Vorderarm werden durch einige Nähte vereinigt; auf den transplantierten Hautlappen wird ein 10 cm langer und 6 cm breiter Gaudafilstreifen aufgelegt, der in heißem Dampf sterilisiert ist. An den beiden Gaudafilenden wird in querer Richtung je ein 3 cm breiter und 6 cm langer Gazestreifen untergelegt, die den Abfluß des Wundsekretes erleichtern sollen. In gestreckter Fingerstellung wird ein Kompressionsverband angelegt. Die Finger, Hand und Vorderarm werden im Gipsverband fixiert. In den darauffolgenden Tagen zeigt der Patient keine Temperatursteigerung und sein Befinden ist zufriedenstellend. Die nebenstehenden, 12 Tage nach erfolgter Operation angefertigten Fotografien, zeigen die Lage des Wundverbandes: der Gaudafilstreifen mit den an den Enden untergelegten Gazestreifen schmiegt sich der Operationswunde sehr gut an, bietet den Wundsekreten, wie dieses an dem distalen Ende des Vorderarmes schön zu sehen ist, ungehinderten Abfluß und läßt eine Beobachtung der Operationswunde wegen seiner unveränderten Durchsichtigkeit zu, ohne daß der Gaudafilverband abgenommen zu werden braucht; außerdem ist beim Verbandswechsel das Ankleben der Gaze vermieden, weil die Gaudafildecke die Wunde isoliert. Der transplantierte Lappen heilt sehr schön ein, wobei von der Seite her neue Vaskularisation erfolgt. Die Einheilung des transplantierten Lappens läßt sich folgendermaßen erklären: Unter dem luftdichten Abschluß des Gaudafil tritt keine Gewebsnekrose ein, wie das der Fall ist, wenn durch feuchten Verband die Zellen quellen, oder durch Salbe oder Benzinabreibung alteriert und abgetötet werden; sondern es tritt eine Conservierung des implantierten Gewebes ein, bis zu der Zeit, wo durch Einwachsen und Neubildung ernährender Gefäße aus der Tiefe und von der Seite die scheinbar toten Zellen neu belebt werden und so durch Osmose zur lebenden Verbindung mit der Umgebung gelangen. Nach weiteren 8 Tagen konnte der Verband gänzlich abgenommen werden und der Patient mit einem leichten Heftpflasterverband entlassen werden, nachdem die Kontraktur gänzlich behoben war.

Nach unseren Beobachtungen können wir sagen, daß das Gaudafil — der Name ist willkürlich gewählt, es besteht wahrscheinlich aus Celluloidin, das in dünnen Schichten ausgebreitet ist; die Fabrik, die Gaudafil in den Handel bringt, hält ihr Geheimnis leider sorgfältig geheim — allen Anforderungen, die man an ein Wundbedeckungs- und Drainagemittel stellen muß,

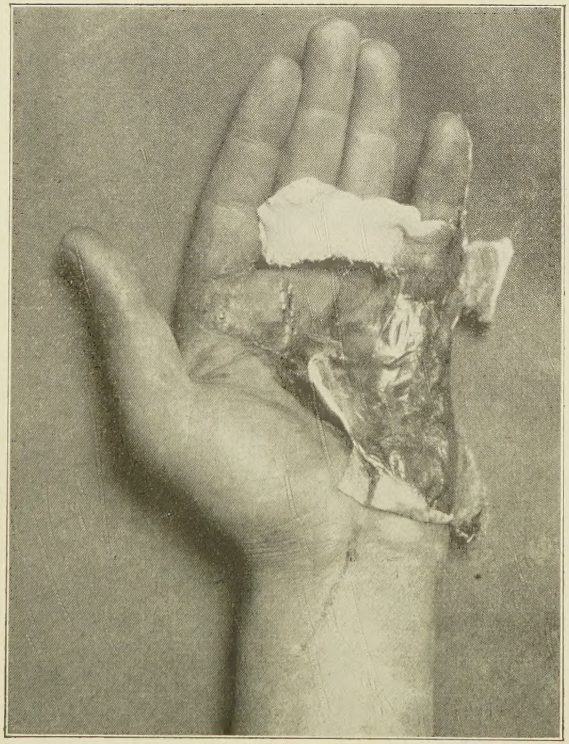

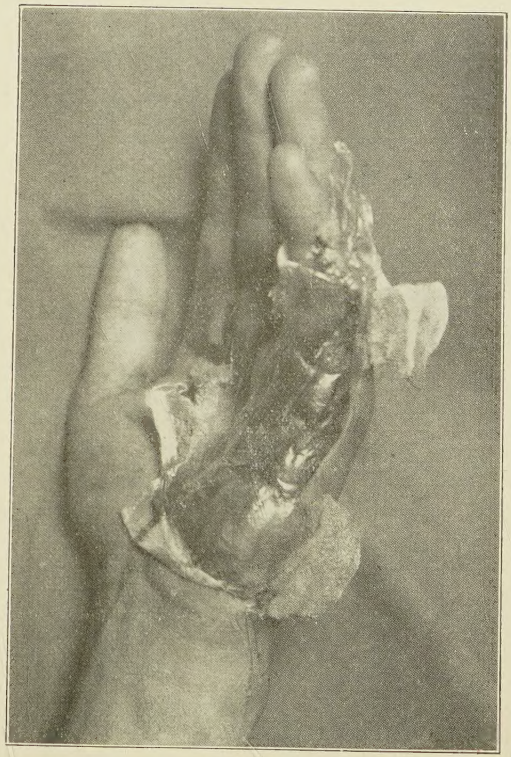

Der erste Verbandswechsel nach Transplantation der Haut vom Vorderarm auf die volare Seite des Kleinfingerballens bei Dupuytrenscher Palmarfascienkontraktur.

vollauf genügt. Es leitet das Wundsekret gut ab, reizt die Wunde nicht, hindert nicht die primäre Verklebung, läßt sich leicht, ohne Blutung und Schmerzen zu machen, entfernen und wirkt unter Umständen als blutstillender Tampon. Ein weiterer Vorteil ist, daß das Gaudafil durch die wiederholt mögliche Verwendbarkeit billiger wie alle bisher üblichen Verbandstoffe ist. Sein Hauptvorzug besteht jedoch darin, daß es, wie anfangs schon erwähnt, mehrere Minuten lang wiederholt in Wasser gekocht, in Dampf sterilisiert werden kann, ohne seine Glätte und Durchsichtigkeit zu verlieren. Es ist dann noch zu erwähnen, daß das Gaudafil auch für jeden praktischen Arzt von großem Nutzen ist. Es steht in steriler Packung in verschiedenen Größen jedem Arzte zu jeder Zeit als ausgezeichneter Wundbedeckungs- und Drainagestoff zur Verfügung.

An dieser Stelle möchte ich der angenehmen Pflicht nachkommen, Herrn Professor Dr. J. Feßler für die gütige Ueberlassung des Materials, sowie liebenswürdigen Ratschläge und Durchsicht der Arbeit meinen aufrichtigsten Dank auszusprechen.